

INFORME ESTANCIA EN HOSPITAL DE «LE BON SAMARITAIN» (N'DJAMENA, CHAD)

De 16 a 28 de Octubre de 2022

Hôpital Le Bon Samaritain



Este informe relata, de forma resumida, la estancia del Dr. MANEL SALTOR PONS en el Hospital “*Le Bon Samaritain*” (HBS), de N’Djamena. En este viaje coincidimos con el Dr. JORGE FUENTES SANCHEZ, médico residente 4º año de Cirugía Ortopédica y Traumatología, en el Hospital Universitario “La Paz” de Madrid. Se acompañan al final del informe, algunas fotos para ilustrarlo.

1. Actividades asistenciales

Nuestra estancia ha estado marcada, de forma trágica, por unas manifestaciones antigubernamentales, y por la dura represión por parte de las Fuerzas Armadas, el día 20 de noviembre. Algunas cifras iniciales dieron unos 70 muertos y 1.200 heridos importantes.

Este día ingresaron en el HBS multitud de heridos por arma de fuego, principalmente en extremidades. De todos estos, 8 murieron prácticamente a los pocos minutos u horas del ingreso. (supongo que la predominancia de las extremidades se debe a que los heridos en cabeza, tórax o abdomen no llegaron hasta el hospital).

Predominaban las fracturas graves, conminutas, con lesiones de partes blandas muy importantes, incluyendo lesiones vasculares y nerviosas, de las que podemos citar algunas simplemente como muestra:

1. Estallido de la pantorrilla con fractura conminuta de tercio medio de tibia y peroné. Las lesiones de las partes blandas, incluyendo una infección profunda, llevaron a la posterior amputación de la pierna, tras colocar de urgencia un fijador externo.
2. Herida contusa por arma de fuego, con entrada en la zona glútea y salida por la zona inguinal, con lesión vasculo-nerviosa del paquete femoral. Tras la revisión y intento de reparación, a las 48 horas se propuso al paciente la amputación de la extremidad, a nivel de tercio distal de fémur. Inicialmente el paciente rechazó esta intervención, pero al final se realizó ante el gran deterioro de su estado general.
3. Fracturas abiertas, conminutas femorales proximales, por arma de fuego, en dos jóvenes, de 14 y 15 años, tratadas con tracción cutánea (no hay otra posibilidad de tracción). Se aconsejó mantenerla durante mínimo de 4 semanas, con controles Rx semanales y cuidadosa vigilancia de la tracción para evitar úlceras.

4. Fracturas abiertas de 1/3 medio de tibia y de húmero en el mismo paciente, también abiertas y conminutas, y con lesión del nervio radial. Se trataron con fijadores externos ambas.
5. Fractura muy conminuta de tercio medio de clavícula derecha, con lesión pulmonar. La bala entró por la cara anterior del cuello, lesionando sólo la piel, e impactó en la clavícula.
6. Fractura de la rama ilio-pubiana derecha con afectación del fondo del cótilo de pelvis en un niño, con entrada de la bala por zona glútea y posterior alojamiento de la bala en la zona escrotal.

Podría citar bastantes más, pero creo que este resumen es suficiente para hacerse una idea de la situación dramática sufrida el jueves, 20 de noviembre de 2022, en el HBS de N'Djamena, desde las 6 horas de la mañana.

Tardamos 10 días en poder tratar a todos los pacientes ingresados, o al menos plantear el tratamiento provisional y/o definitivo.

Lógicamente la actividad asistencial se limitó al tratamiento de todos estos pacientes, pero pudimos visitar de forma ambulatoria diversos pacientes que acudían a la Consulta Externa: lumbociatalgia, control de fijador externo de fémur tras infección de la osteosíntesis de 2 años de evolución, diversas artrosis de rodilla y lumbar, secuelas de una fractura de tibia, etc. En total 15 visitas ambulatorias.

2. Actividad académica

Actualmente no se realizan las sesiones clínicas habituales de los estudiantes, que se hacían 2 veces por semana, los miércoles y sábados por la mañana a las 07:30 h.

Hemos tenido la fortuna de poder compartir todo este trabajo con los estudiantes de 3^o y 7^o, y último, curso: realmente la Facultad de Medicina, ubicada en el HBS, está haciendo un gran trabajo con los estudiantes de Medicina, ya que los del último año los hemos visto capacitados para tomar decisiones importantes y llevarlas a cabo con gran solidez y habilidad.

Tengo que decir también que el Dr. Jorge Fuentes realizó un trabajo excelente, ayudando y, en muchas ocasiones, tomando iniciativas muy beneficiosas para los pacientes.

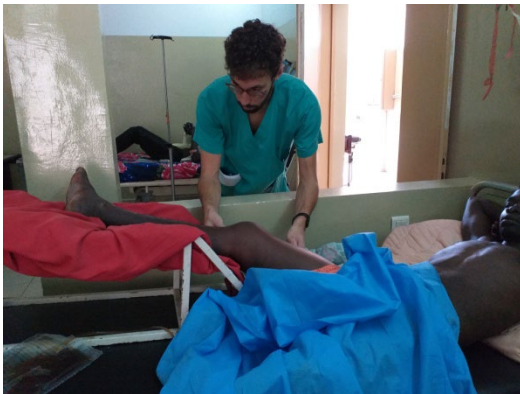Móra d'Ebre, Tarragona, a 7 de noviembre de 2022

Dr. Manel Saltor i Pons

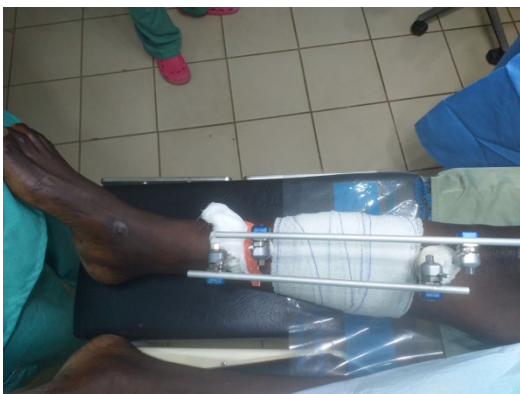FOTOS



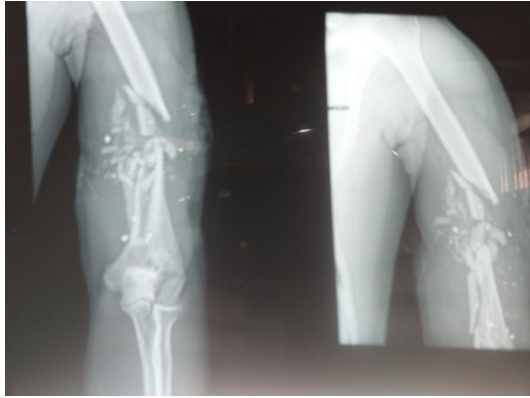
En la entrada del hospital “Le Bon Samaritain” con el Dr. Jorge Fuentes y Djas Amenicue, el estudiante de 7º, y último, año de carrera. Este estudiante presentará su Tesina este mes de noviembre, imprescindible para obtener el título de doctor en Medicina.



El Dr. Jorge Fuentes atendiendo a un paciente herido por arma de fuego en la manifestación del 20 de octubre de 2022-11-07



Paciente con herida por arma de fuego, con fractura conminuta abierta de tibia derecha. Se trató con limpieza de la herida y fijador externo.



Rx de un paciente con una herida en brazo derecho, con una fractura abierta conminuta de tercio medio de húmero, con restos de la bala. El paciente presentaba una parálisis radial completa y tenía asociada una fractura de las mismas características en la tibia izquierda. Se trató con un fijador externo.

Este es un paciente que utilizo como ejemplo para mostrar el tipo de fracturas atendidas a raíz de la represión del ejército a una manifestación el día 20 de octubre de 2022.